

## Советы пользователю: улучшайте качество своих исследований на анализаторе оптических сред глаза Galilei

*Carlos G. Arse, MD*

---

Одной из самых интересных особенностей анализатора оптической системы глаза **Galilei** (Ziemer, Швейцария) является совмещение двух различных технологий, позволяющих получать данные топографии роговицы и трехмерного анализа переднего отрезка глаза на основе вращающейся двухканальной шеймпфлюг-камеры и проекции дисков Пласидо. В этом сообщении мы обобщим двухлетний опыт работы на анализаторе Galilei в нашей клинике.

### Как улучшить качество проведения обследований?

Как и при работе с любой другой технологией, при работе с **Galilei** существуют свои особенности и тонкости. Исследование тяжелее проводить на глазах с нерегулярной передней поверхностью роговицы, далеко зашедшим кератоконусом или кератоглобусом, с помутнениями стромы (более 20-25% по данным денситометрии), с рубцами роговицы, с пересаженными роговицами или с имплантированными роговичными сегментами.

Применение местных анестетиков уменьшит блефароспазм или светобоязнь при сопутствующей глазной патологии. Также следует закапывать препараты слезы у пациентов с синдромом сухого глаза, так как это улучшит качество изображения с дисков Пласидо. При этом однако надо помнить, что слишком плотный раствор при закапывании вызовет искажение при съемке кольцами Пласидо, поэтому хирургу придется ждать восстановления нормальной слезной пленки. В конце концов, помните, что глазные капли могут создавать мениск по краю нижнего века, что приведет к появлению артефакта на топограммах.

Мягкая или жесткая контактная линза позволяет получить лучшие изображения с колец Пласидо или шеймпфлюг-камеры и оценить глубину нахождения роговичных сегментов или выявить толщину стромальных помутнений (Рис.1 - А и В).

**Galilei** позволяет хирургу контролировать качество изображения. Данные о передней поверхности роговицы могут быть получены при хорошем Пласидо и плохом Шеймпфлюг изображении; при этом изображение хорошее Шеймпфлюг \ плохое Пласидо не получается из-за невозможности отображения кривизны роговицы на картах элеваций. В данном случае нужно использовать карту пахиметрии роговицы. Вследствие этого, не удаляйте карты и исследования до того времени, пока не удостоверитесь в точности и правильности их проведения. Также важно автоматическое измерение толщины роговицы (Рис.1 (С)), денситометрия роговицы (Рис.1 (D)) и измерение переднего сегмента, которые мы получаем с Шеймпфлюг-камеры даже в случае, когда обычные карты создать невозможно.

Учитывая то, что ресницы и тень от верхнего века могут создать артефакты на шеймпфлюг изображении, используйте первую снизу щель (голубая точка) для измерения расстояний и контроля денситометрии роговицы и хрусталика.

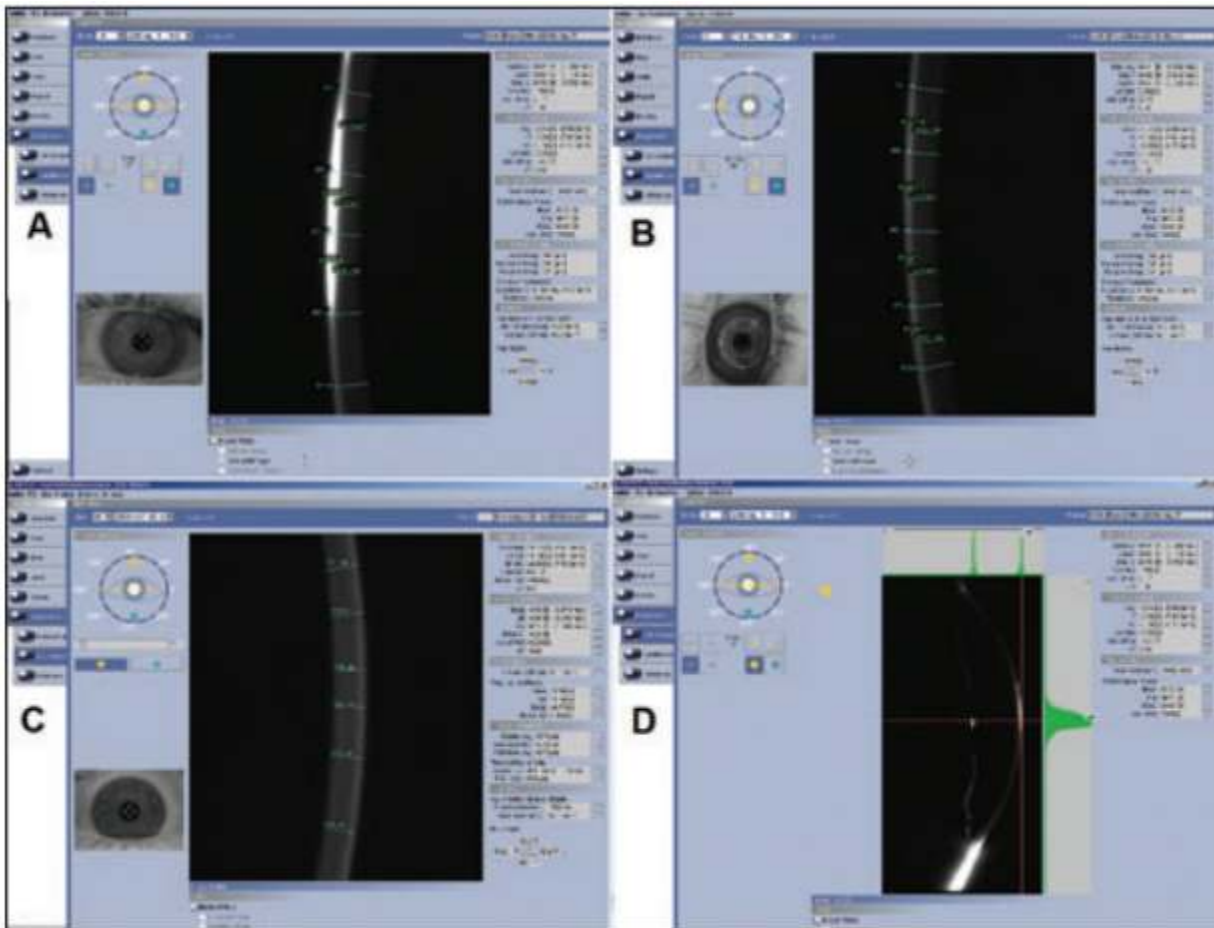


Рис 1. (А) Горизонтальное и (В) вертикальное шеймпflug-изображение; (С) автоматическая пахиметрия и (D) денситометрия помутнений роговицы

### Центрирование изображения при выполнении исследования

Центрирование красного квадрата и четырех белых точек на передней поверхности роговицы предотвратит получение некачественных, асимметричных или нестандартных изображений. Существует несколько важных признаков децентрированного изображения. Например, если красный крест, выровненный по зрачку, находится эксцентрично, то на данном глазу важен угол Карра.

Настройка линии изображения при хирургии может быть оценена по четкости полученных карт. Если наиболее тонкая точка расположена по центру зрачка, то при абляции при LASIK или ФРК центр зрачка был центром лазерного воздействия. Такая настройка сохранится, даже если при исследовании не будет проведено центрирование.

Центр зрачка и наиболее тонкая точка должны быть на расстоянии не более, чем в 1мм, друг от друга. При наиболее тонкой точке, расположенной более, чем в 1мм от центра зрачка, должен быть заподозрен кератоконус. Расстояние более, чем 3мм говорит об артефакте или большом рубце роговицы.

### Карты и изображения

**Профили.** Программное обеспечение **Galilei Version 4.01** позволяет персонализировать работу с данными и картами. В стандартный набор входят 4 отчета: рефракция, кератоконус, волновой фронт и расчет силы ИОЛ. Обычный

вид карт отображается на 9мм апертуре с отмеченными центром зрачка и наиболее тонкой точкой роговицы. Многие наши коллеги включают в стандартный вид 4 кольца с нумерическими значениями – 1,0, 2,0, 2,75 и 3,5мм от центра карты. Наше предложение – изменить значения данных колец на 1,0, 2,0, 3,0 и 4,0мм. Также, мы предпочитаем персонализированные карты, в которых используются шкалы с цветовой разметкой «светофора», соответствующей полученным данным.

**Персонализированное отображение. Galilei** – единственный прибор, который позволяет анализировать кривизну передней и задней поверхности роговицы на одном экране с инвертированными и неинвертированными шкалами. Наилучшим рабочим решением является установка одновременно нескольких карт на экране для решения вопросов лечения и диагностики. Сначала установите аксиальную карту кривизны передней и задней поверхности роговицы, карту BFS (величина лучшей сферы) и карту элеваций роговицы (рис. 2А). вторая карта может включать мгновенную (instantaneous) карту кривизны передней и задней поверхности роговицы и карту BFTA (величина лучшей торической асферики) (рис. 2В). Дополнительно можно использовать карты, которые отображают элевацию роговицы на основе карт BFS и BFTA (рис. 3 и 4).

**Цветные шкалы.** Шкала карты кривизны передней поверхности роговицы по умолчанию имеет шаги в диапазоне от 0,25 до 1,50D; кривизны задней поверхности роговицы в диапазоне 0,05 до 0,50D. На карте пахиметрии шаги шкалы находятся в диапазоне от 5 до 50μм, на элевационных картах – в диапазоне от 2,5 до 25μм. Цветовая гамма настроена начиная с зеленого цвета при значении 43,5D (кривизна передней поверхности) и -6,00D (кривизна задней поверхности). Желтым цветом на шкалах отображено значение 0 (рис. 3А). использование максимальных и минимальных шаговых значений бесполезно при практическом применении.

Уменьшение шага шкалы применяется для повышения чувствительности исследования и исчезновения «бабочки» на картах роговицы. Также, при меньших значениях шага экстремальные синие и красные цвета выявляются быстрее.

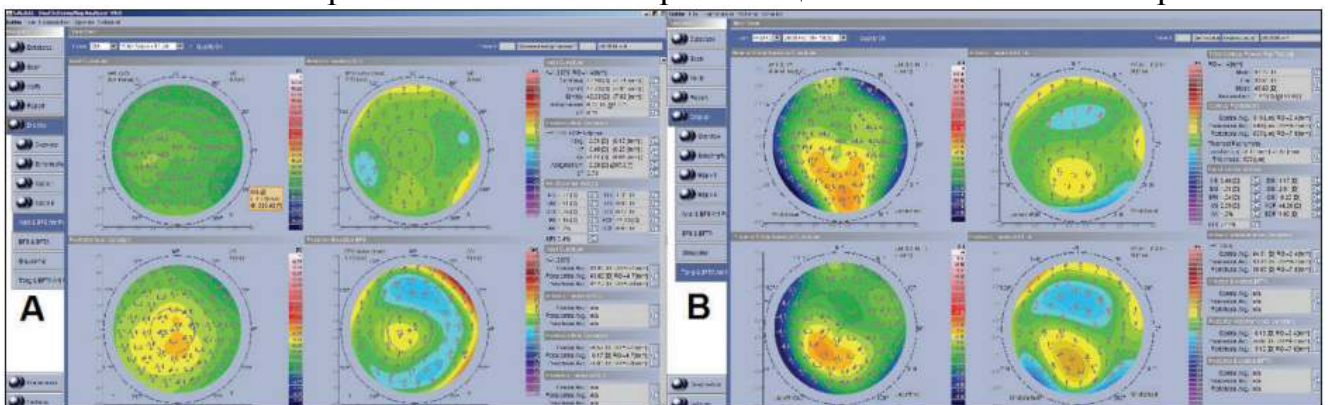


Рис 2. (А) – карта BFS (справа сверху), аксиальная карта (слева сверху) аксиальная карта (слева снизу), карта BFS задней поверхности (справа снизу). (В) – мгновенная карта передней поверхности (сверху слева), элевация задней поверхности роговицы на мгновенной карте (снизу слева), карта BFTA передней и задней поверхности (справа)

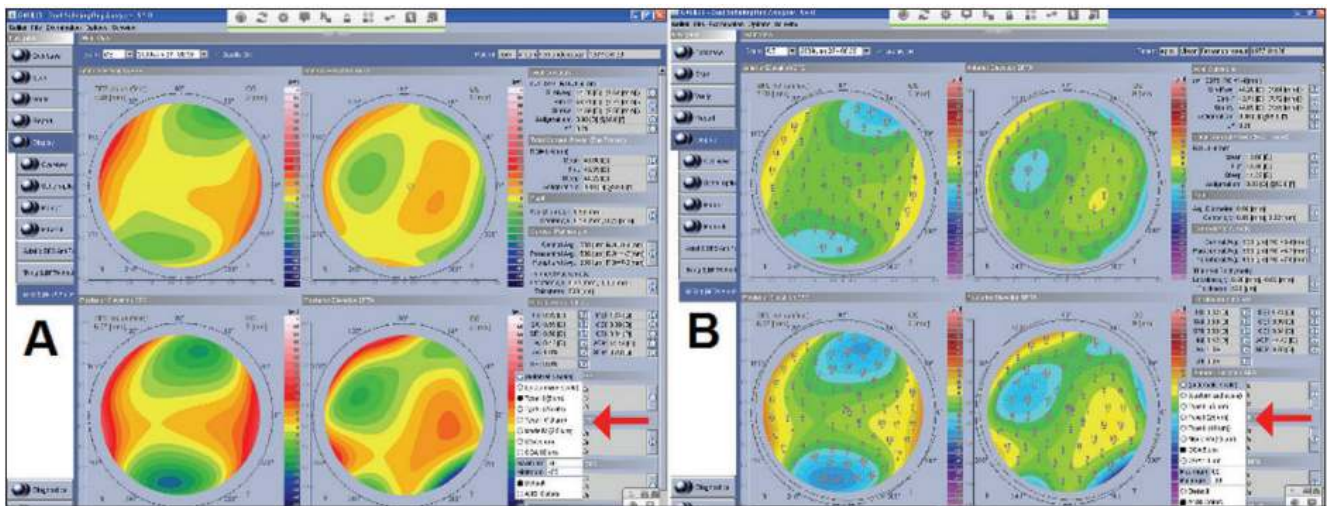


Рис 3. (А) Установлена шкала по умолчанию (значение «0» - желтый цвет) на картах BFS (справа) и BFTA (слева) (см. указатель). (В) При шкале стиля ANSI с установленным шагом 5μm (см. указатель) значение «0» установлено на втором шаге шкалы, на зеленом цвете.

Большие значения шага шкалы могут привести к исчезновению типичного вида карт, будьте к этому готовы. Вследствие этого изменение шагов шкалы приведет к изменению цветовой гаммы карты, при том, что абсолютные значения останутся неизменными.

Цветовая гамма не должна определять анализ полученных оператором карт. Например, зеленый цвет соответствует нормальному значению на картах кривизны роговицы или пахиметрической карте и соответствует «0» на элевационных картах; желтый цвет всегда соответствует положительным значениям.

Мы модифицировали значения цветовой шкалы путем персонализации настроек в меню “Settings”. Мы всегда можете самостоятельно указать минимальное и максимальное значение шкалы. В наших настройках мы установили разграничительную линию на втором шаге желтого цвета (вместо обычной фиксации на втором шаге зеленого цвета). С такой простой стратегией цвета приобрели определенные значения: зеленый – хирургическое лечение, желтый – лечение с осторожностью, красный – противопоказание к хирургии.

Такая система устанавливает разграничительную линию на 47,00D на карте кривизны передней поверхности, -6,75D на карте кривизны задней поверхности роговицы и на 500μm на карте пахиметрии. Для элевационной карты передней и задней поверхности по умолчанию лучше всего установить значение в 15μm в соответствии с данными Американского Национального Института Стандартов (ANSI).

6 шагов в зеленом диапазоне, установленных по умолчанию (последний цвет - изумрудный), соответствуют обычному ряду кривизны передней (40-45D с шагом 1.0D) и задней поверхности (-6.25 - -5.00D с шагом 0.25D), а также толщине роговицы (530-605μm с шагом 15μm). 3 шага по 5μm в зеленом диапазоне отображают данные об элевации роговицы в целом. Несмотря на то, что первые 2 шага в желтом диапазоне обычно обозначают норму, они также свидетельствуют об опасности, так как данная зона близка к пограничному состоянию. Диапазон от оранжевого до красного цвета указывают на крутую (>48.00D и ≤-7.00D), тонкую

( $\leq 485\mu\text{m}$ ) роговицу или её положительную элевацию ( $> 20\mu\text{m}$ ). Диапазон синего цвета указывают на плоскую ( $\leq 39.00\text{D}$  и  $> -4.75\text{D}$ ), толстую ( $> 620\mu\text{m}$ ) роговицу или её отрицательную элевацию ( $\leq -20\mu\text{m}$ ).

### Интерпретация карт при работе с цветовой шкалой

Используя стиль цветовой шкалы, настроенный по умолчанию, вы видите полностью зеленую картину роговицы (передняя и задняя поверхность) при отсутствии патологии. Сферичная поверхность дает однородную по цвету карту, асферичная дает типичную картину, при которой изменение цвета идет концентрически кругами. Маленькая, расположенная по центру «бабочка» или небольшой круг синего диапазона, окруженные концентрическими кругами желто-красного диапазона, соответствует сплюсненной, асферичной поверхности (например, после LASIK по поводу миопии). Если центральная часть красно-желтых цветов, а синий диапазон находится на периферии, то это говорит о вытянутой роговице (норма или кератоконус).

Появление «бабочки» в центре говорит об астигматизме, по значению близкому к шагу цветовой шкалы. Ассиметричная кривизна роговицы проявляется «бабочкой», в которой 2 части – противоположных цветов. Для определения начальной стадии асимметрии кривизны роговицы не нужен желтый диапазон шкалы, так как в зеленом диапазоне для этого есть 3 шага. При вертикальной асимметрии нижняя зона окрашена более теплыми цветами, при горизонтальной подобной зоной является носовая часть, иногда похожая на букву D.

Иногда, Galilei показывает «бабочку» только из синей цветовой гаммы (плоская ось) вместо красной гаммы (крутой меридиан). В такой ситуации неопытные хирурги могут быть смущены результатом, если они используют только значения шкалы по умолчанию.

Интерпретация карт элевации с цветовой шкалой ANSI намного проще, если она привязана к форме поверхности. Например, торическая, передняя поверхность роговицы с правильным астигматизмом средней степени (Рис. 4А) показывает BFS элевационную карту с типичной зеленой лентой по центру с переходом в желтый цвет на 3 и 9 часах (плоская ось) и 2 зоны с синим цветом на 6 и 12 часах (крутая ось). Если при астигматизме высокой степени нет кератоконуса, то периферические зоны визуализируются как намного более темные (Рис. 4С), а центр – зеленого цвета. Если присутствует тенденция к кератоконусу или эктазии, то парацентральная зона или сам центр становятся желтого цвета. При усугубленных случаях центр - красного или оранжевого цвета (Рис. 4D) с полуостровом или островком в центре. Ассиметричные поверхности представлены вертикальным перемещением горизонтальной полосы и изменением глубины синего цвета периферии. С другой стороны возможно появление в центре зеленого цвета (Рис. 4В).

Нормальная задняя поверхность роговицы отображается на BFS карте элевации зеленой горизонтальной полосой (Рис. 4А). Полностью зеленая задняя поверхность достаточно редка. При нормальной роговице не должны появляться островки желтого цвета в центре карты. При подозрительных роговицах (Рис. 4В) или роговицах с астигматизмом задней поверхности (Рис. 4С) могут выявляться

парацентральные зоны желтого цвета на BFS картах элевации задней поверхности перед тем, как они появятся на подобной карте передней поверхности. Изменение формы с полосы на полуостров (Рис. 4B) или на островок (и \ или изменение цветов на синюю гамму (Рис. 4D)) является прогностическим знаком уплощения задней поверхности роговицы и может свидетельствовать о прогрессе кератоконуса или кератоктазии.

При идеальной асферичной поверхности обычно выявляется зеленая полоса на картах BFA или BFTA, со значениями элевации, стремящимися к нулю (Рис. 4A и 4B). С другой стороны при ассиметрии (Рис. 4B-4D) одна зона уходит в красный диапазон, а зона с другой стороны стремится в синий диапазон. Это классический пример с положительным или отрицательным значением  $\text{Coma}$ , найденной при использовании волнового фронта на анализаторе **Galilei** (Рис. 5).

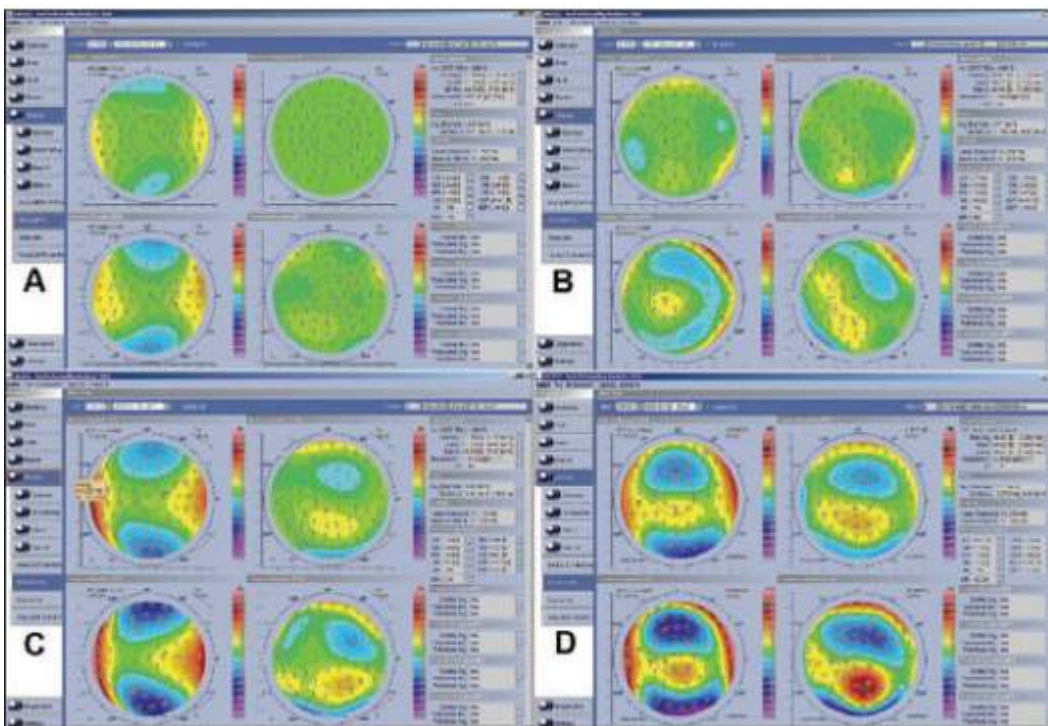


Рис. 4. Различные варианты карт Galilei (объяснение в тексте)

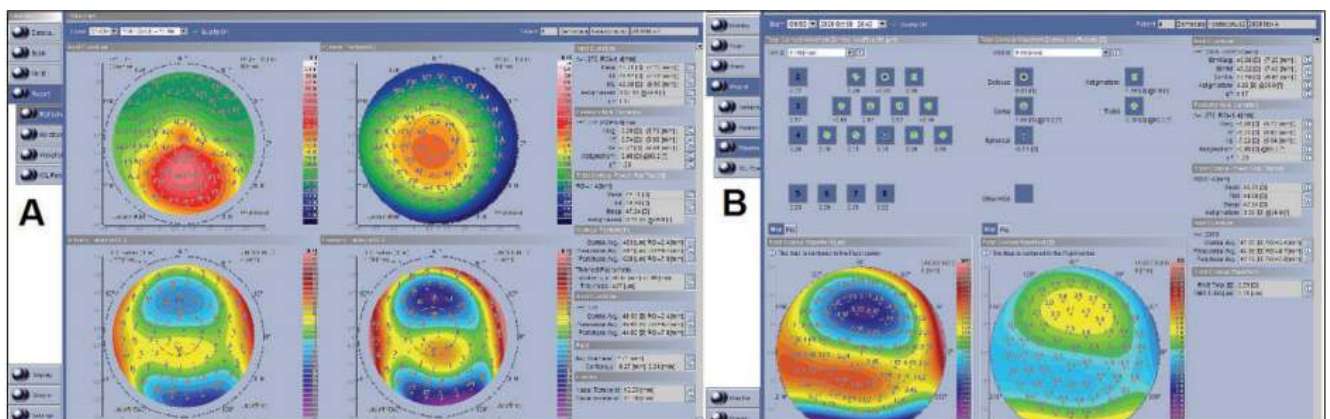


Рис. 5. (A) Аксиальная карта и (B) карта пахиметрии Galilei

Наиболее полезными шкалами пахиметрии являются шкалы с шагом 15 или 20μм, при которых нормальная толщина центра (530-605 или 540-640μм) соответствует одному из зеленых делений на шкале. Большие значения пахиметрии отображаются синим цветом. Обычные роговицы отображаются классической картиной концентрических колец с более теплыми цветами в центре. Выявление желтых зон, особенно в нижневисочных зонах, говорит о толщине в районе 500μм, что сразу же должно вызвать подозрения.

В соответствии с увеличением толщины роговицы от центра к периферии, цвет роговицы на крайней периферии темно-синий, что соответствует толщине 680μм на шкале с шагом 15μм и 740μм с шагом 20μм. Дифференциальная пахиметрия (разница между средним и центральным значением) в норме 150-200μм (10 делений на шкале). Большое количество отображенных делений свидетельствует о большей величине наклона роговицы и является ранним прогностическим признаком кератоконуса. Для лучшего распознавания начального кератоконуса в шкале исследования должно быть несколько больше делений фиолетового цвета за счет розового. Также, нормальная роговица тоньше на вершине, чем на дне, и асимметричная разница прогрессии цветов тоже может указывать на кератоконус. Важно не забывать, что простейший способ выявить истончение роговицы – это измерить расстояние от наиболее тонкой точки до центра зрачка.

### Заключение

Мы предпочитаем использовать систему «трассирующего луча» прибора **Galilei** (Zieler), так как она дает точную информацию при помощи настраиваемой цветовой шкалы. Красный цвет сигнализирует: крутая, тонкая или крутая роговица; это может быть противопоказанием к хирургическому вмешательству. Желтый цвет указывает на пограничное состояние между нормой и вызывает настороженность при хирургии. Зеленый цвет отображает норму. Синий цвет указывает на плоскую, толстую роговицу. Анализатор **Galilei** имеет четкую, систему карт с возможностью персональной настройки.

Цвет, расположение артефактов и зон на картах имеют важное диагностическое значение для прогнозирования различных заболеваний. Понимание всех тонкостей работы с анализатором **Galilei** делает работу с этим прибором быстрой и приятной.

*Carlos G. Arse, MD. Сан-Паоло, Бразилия*

---